

薬生安発 0722 第 4 号
平成 28 年 7 月 22 日

各 都道府県
保健所を設置する市
特別区 衛生主管部（局）長 殿

厚生労働省医薬・生活衛生局安全対策課長
(公 印 省 略)

上皮成長因子受容体チロシンキナーゼ阻害剤を投与する際の
間質性肺疾患に関する留意点について（依頼）

医薬品の適正使用、安全対策につきましては日頃からご協力いただきありがとうございます。

上皮成長因子受容体チロシンキナーゼ阻害剤（以下「EGFR-TKI」という。）（注）については、いずれも、添付文書の警告等の項において死亡に至る可能性がある間質性肺疾患に関連する注意喚起がなされています。

今般、ニボルマブ（遺伝子組換え）製剤（販売名：オプジーボ点滴静注 20mg、同点滴静注 100mg）の前治療歴がある患者に対して、オシメルチニブメシル酸塩製剤（販売名：タグリッソ錠 40mg、同錠 80mg）等の EGFR-TKI を投与した際に、重篤な間質性肺疾患を発現した症例が、平成 28 年 7 月 1 日時点で、8 例（別紙参照）報告されており、その転帰が死亡となった症例も報告されています。

これらの症例の中には、原疾患が進行し全身状態の悪かった症例、EGFR-TKI 使用前に間質性肺疾患の既往や当該疾患を疑わせる所見がみられた症例、ニボルマブ（遺伝子組換え）のメカニズム等からニボルマブ（遺伝子組換え）の投与終了後に当該疾患が発現した可能性も考えられる症例もありました。

ニボルマブ（遺伝子組換え）製剤の添付文書でも、警告等の項で間質性肺疾患に関連する注意喚起がなされていますが、現時点では、ニボルマブ（遺伝子組換え）製剤投与後に EGFR-TKI を連続的に使用することにより間質性肺疾患のリスクが増大するかは明らかではありません。



厚生労働省は、このような使用に関する安全性を注視してまいります。つきましては、貴管下の医療機関及び薬局に対して、以下の点について周知いただきますようお願いいたします。なお、参考までに、ニボルマブ（遺伝子組換え）製剤及びオシメルチニブメシル酸塩製剤の製造販売業者が作成・配布している医療関係者向け資材を添付いたします。

1. EGFR-TKI はいずれも、間質性肺疾患のある患者又はその既往歴のある患者には慎重投与とされていることから、EGFR-TKI 投与にあたっては、投与前に間質性肺疾患又はその既往歴を確認するとともに、投与中は十分な注意と経過観察を行っていただき、適正使用いただきますようお願いいたします。
2. EGFR-TKI 投与後に間質性肺疾患が現れた場合には、当該患者のニボルマブ（遺伝子組換え）等の前治療歴も含めた副作用情報の収集にご協力いただきますようお願いいたします。

（注）EGFR-TKI： ゲフィチニブ、エルロチニブ塩酸塩、アファチニブマレイン酸塩、オシメルチニブメシル酸塩

ニボルマブ（遺伝子組換え）投与後にEGFR-TKIを投与して間質性肺疾患を発現した症例のラインリスト

	投与されたEGFR-TKI	転帰	判明している前治療歴の概略	間質性肺疾患既往歴
1	ゲフィチニブ	死亡	放射線療法 シスプラチン・ビノレルビン併用 ドセタキセル カルボプラチン・ゲムシタビン併用 ニボルマブ	疑い
2	エルロチニブ塩酸塩	軽快	放射線療法 ニボルマブ	あり
3	オシメルチニブメシル酸塩	死亡	ゲフィチニブ カルボプラチン・ゲムシタビン併用 カルボプラチン・パクリタキセル併用 ドセタキセル テガフル・ギメラシル・オテラシルカリ ウム配合剤 アファチニブ ペメトレキセド ゲフィチニブ ニボルマブ	あり
4	オシメルチニブメシル酸塩	回復	ニボルマブ	不明
5	オシメルチニブメシル酸塩	死亡	ゲフィチニブ ペメトレキセド ニボルマブ	疑い
6	オシメルチニブメシル酸塩	軽快	エルロチニブ・ベバシズマブ併用 カルボプラチン・ペメトレキセド併用 アファチニブ ニボルマブ	なし
7	オシメルチニブメシル酸塩	軽快	ニボルマブ	なし
8	オシメルチニブメシル酸塩	未回復	ニボルマブ	なし

タグリツソ®錠 40mg, 80mg の適正使用のお願い — 間質性肺疾患に関する注意 —

タグリツソ錠は、EGFRチロシンキナーゼ阻害薬に抵抗性のEGFR T790M変異陽性の手術不能又は再発非小細胞肺癌に効果が認められています。本剤の重要な副作用として間質性肺疾患がありますが、2016年3月28日に承認されて以降、倫理的無償供給期間も含め6月29日迄に、本剤との関連性を否定できない間質性肺疾患が16例集積されています。その内、死亡例が2例報告されました。別添に死亡例の詳細をお示し致します。

※ 承認時迄の第Ⅱ相併合成績においては、安全性評価対象症例411例（日本人80例を含む）中、間質性肺疾患は2.7%（11例中死亡例4例）、日本人では6.3%（5例中死亡例2例）に報告されています。

第Ⅱ相臨床試験では、Performance Status (PS) 0もしくは1の患者を対象とし、間質性肺疾患のある患者又はその既往歴のある患者は除外されていました。従って、PS2以上の患者や、他のEGFR-TKIや化学療法、免疫チェックポイント阻害薬等による間質性肺疾患の既往歴及び間質性肺疾患を合併した患者に、本剤を投与した際の間質性肺疾患の再発や増悪のリスクは、現時点では明らかになっておりません。弊社は、現在実施中の製造販売後臨床試験および全例調査などを通じてデータを集積検討し、今後の治療に役立てていただけるよう、医療現場に継続的に結果をご提供していく所存です。何卒、間質性肺疾患発現時には画像等も含め関連情報の提供にご協力賜りますよう、よろしくお願い申し上げます。

また、本剤投与にあたっては、製品添付文書をご覧ください、投与開始前には以下の内容を再度ご確認の上、十分なインフォームドコンセントと、胸部CT検査及び詳細な問診を実施いただくと共に、該当する患者様につきましては、本剤投与後もより一層注意深く観察いただきますようお願い致します。

対象患者の選択

本剤投与開始前に胸部CT検査及び問診を実施し、間質性肺疾患の合併又は既往歴を確認した上で、投与の可否を慎重に判断してください。（添付文書【慎重投与】の項参照）

患者への説明

治療開始に先立ち、患者又はその家族に以下のリスク及び注意事項について十分に説明し、同意を得てください。（添付文書【警告】の項参照）




- 間質性肺疾患の初期症状があらわれた場合には、速やかに（当日中に）医療機関（医師・看護師・薬剤師など）に連絡（注意喚起カードの活用をお願いします）
- 死亡に至った症例もあり、医療機関での早急な診断と処置が必要

投与期間中の経過観察

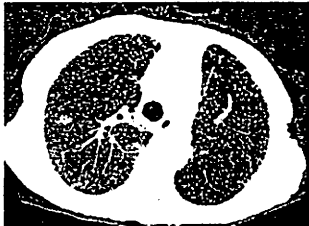
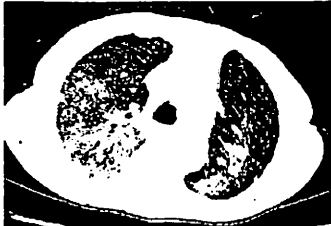
（添付文書【警告】【重要な基本的注意】【重大な副作用】の項参照）

- 特に治療初期は、入院又はそれに準ずる管理の下で、間質性肺疾患の初期症状：呼吸困難、咳嗽、発熱など、間質性肺疾患の発現に十分注意してください。
- 間質性肺疾患が疑われる場合には速やかに本剤の投与を中止し、ステロイド治療などの適切な処置を行ってください。
- 他の病因との鑑別診断を行い、間質性肺疾患と診断された場合は適切な処置を行ってください。
- 本剤投与中は、定期的な初期症状の確認と胸部画像検査実施、PaO₂等の検査を実施し、観察を十分に行ってください。

【症例概要 1】間質性肺疾患、60歳代 男性

使用理由：EGFR T790M 変異陽性の手術不能な非小細胞肺癌（腺癌、stage IV） 合併症：肝機能障害 既往歴：アファチニブ投与時における薬剤性肺障害、間質性肺疾患の疑い、喫煙歴：なし 肺葉切除術による治療歴有、投与前 PS=1、酸素療法：有（1-2L/分）、投与前 Alb: 2.3g/dL 本剤一日投与量、投与期間：80mg×1回/日、7日間		
	画像所見	経過
約17年前		左下葉の肺葉切除術施行。
約13- 約2年前		ゲフィチニブ（1次治療）投与後、化学療法（2-5次治療）施行。
約1年前	胸部CT：アファチニブ投与時、両肺野に斑状の陰影が出現。	アファチニブ（6次治療）投与中、薬剤性肺障害を認め、投与中止。ステロイド治療にて軽快。化学療法、ゲフィチニブ、その後ニボルマブ（9次治療）による治療実施。
投与31日前	胸部X線：肺癌の陰影は悪化傾向。	疾患進行を認め、ニボルマブ投与中止。
投与17日前	 <p>胸部CT：肺癌による両肺多発結節影、癌性リンパ管症と思われるすりガラス影、浸潤影、胸水などを認めており、肺炎のみならず原疾患たる肺癌による陰影を認めた。治療後、胸部（単純）X線でも一定の改善が認められた。</p>	発熱と倦怠感で受診、呼吸不全を伴い肺炎の診断で入院。抗菌薬治療にて解熱し、呼吸症状や炎症所見はいずれも軽快。
投与8日前	 <p>胸部CT：左下肺主体に気管支透亮像を伴う濃厚な浸潤影、両肺の無数の多発結節影、右優位の両側胸水。</p>	
投与5日前	胸部X線：左肺主体の陰影残存。多発肺病変。	再度発熱出現。肺炎として抗菌薬治療の再開。その後解熱し、炎症所見も低下したが、一方で、肝転移による腹痛の悪化、癌性胸水や腹膜播種による腹水も増加し、総じて肺癌は急速に悪化。肝生検にて Ex19del および T790M 変異陽性判明。
投与3日前	胸部X線：両肺多発結節影、左中下肺野浸潤影、右胸水。	
投与開始日		10次治療として本剤（80mg/日）投与開始。
	胸部X線：多発陰影軽快傾向。左肺主体の浸潤影は経時的に拡大傾向。	胸腹水で体重が3kg以上増加していたが、投与開始後、体重は減少。
投与5日目	胸部X線：多発する結節影はやや縮小、左中下肺野の浸潤影拡大、右胸水。	
投与8日目 (発現日・ 中止日)	 <p>胸部CT：左肺全体に浸潤影拡大、右上葉に一部にすりガラス影拡大。心嚢水有、胸水変わらず。両肺の多発結節影著しい縮小。 胸部X線：左肺全体の浸潤影に拡大、右上葉に一部浸潤影。両肺の結節影は著しい縮小。胸水変わらず、心嚢水出現。</p>	CTを含めた再評価実施。薬剤を含めた非感染性疾患も考慮して本剤中止。呼吸状態は1-2L前後の酸素療法でかわらず、発熱もなく、病状としては安定していたため、本剤中止と抗菌薬の変更、および肺水腫に対する利尿剤投与の追加。
中止2日後		日中特に症状はなく、呼吸状態変化なし。
中止3日後	胸部X線：全肺野の浸潤影、両側に胸水疑い。両肺びまん性の浸潤影と炎症反応の上昇が認められた。	未明より呼吸困難の訴えあり、呼吸状態悪化。高流量酸素療法、ステロイドパルス（メチルプレドニゾン 1g/日）開始。夕方より心室性不整脈頻発、呼吸状態さらに悪化。
中止4日後		早朝死亡。剖検実施：無

【症例概要2】間質性肺疾患、80歳代 女性

使用理由：非小細胞肺癌 合併症：甲状腺腫、高血圧、2型糖尿病、狭心症 併用薬：ロサルタンカリウム、ボグリボース、ニコランジル 既往歴：胃手術、胃癌、喫煙歴：なし 肺手術（左下葉切除+舌区部分切除）と全脳照射の治療歴有り、投与前PS=1、投与前Alb: 3.0g/dL 本剤一日投与量、投与期間：80mg×1回/日、10日間		
	画像所見	経過
投与1年8ヵ月前		非小細胞肺癌（左下葉肺癌StageIIIA (T2N2M0)）と診断。
投与1年7ヵ月前		左下葉切除+舌区部分切除。高齢のため、追加治療なし。
投与1年2ヵ月前	PET CT：再発確認（肺門部縦隔リンパ節転移）	
投与1年2ヵ月前-5ヵ月前		ゲフィチニブ投与（効果：PR傾向）
投与4ヵ月前-投与56日前		ペメトレキセド投与（効果：SD）
投与58日前-投与29日前		ニボルマブ投与（3mg/kg）
投与50日前頃		患者訴え（顔がひきつる）により、頭部MRI施行、多発脳転移を認める。
投与44日前-投与21日前		全脳照射施行
投与10日前	 <p>胸部CT：Interstitial pneumonia</p>	肺内転移を気管支鏡にてT790M変異：有 画像にて間質性肺炎の指摘があったが、気管支鏡検査の生検結果より肺胞II型上皮腫大・増大があったが明らかなILD所見は確認できず、ILDとは判断していない。
投与開始日		4次治療として本剤80mg/日投与開始。
投与4日目		息切れあり、酸素1L/分投与開始。
投与9日目		D-ダイマー上昇、播種性血管内凝固症候群の前段階を疑いヘパリン投与。血管造影検査：塞栓なし。
投与10日目		酸素3L/分に増量。
投与12日目 (発現日・中止日)	 <p>胸部X線：陰影あり、 胸部CT：肺癌縮小傾向、すりガラス影認める。</p>	間質性肺炎と診断、本剤中止（最終投与は投与11日目迄）。
投与中止1-3日後		ステロイドパルス施行 （メチルプレドニゾン1000mg×3日間）
投与中止4日後		プレドニゾン投与（40mg）、呼吸苦出現。 酸素15L/分投与。
投与中止5日後		死亡。剖検実施：無

(2016年7月現在、未だ調査中です)

製造販売元[資料請求先]

アストラゼネカ株式会社

大阪市北区大深町3番1号

☎0120-189-115

(問い合わせフリーダイヤル メディカルインフォメーションセンター)

☎0120-259-258

(タグリッソ医療従事者お問い合わせ窓口)

平成 28 年 7 月 12 日

医療関係者各位

小野薬品工業株式会社／ Bristol・マイヤーズ スクイブ株式会社

オブジーボ投与終了後の間質性肺疾患の発現について


オブジーボの製造販売後に使用された非小細胞肺癌患者において、オブジーボ投与終了後に EGFR-TKI（上皮成長因子受容体チロシンキナーゼ阻害剤）を投与した症例に、両剤の影響が否定できない間質性肺疾患（以下、ILD）が発現した症例が 7 例報告されています（2016 年 7 月 1 日時点）。

また、その内の 3 例は転帰が死亡に至っておりますので、参考情報として、施設からの報告を元に作成した症例内容を紹介させていただきます。


今後、オブジーボ肺がん適正使用委員会及び薬剤性肺障害委員会での評価結果を踏まえ、あらためて情報提供をさせていただきます。

【症例概要】

—ニボルマブ投与終了後、オシメルチニブ投与中にILDを発現した症例—

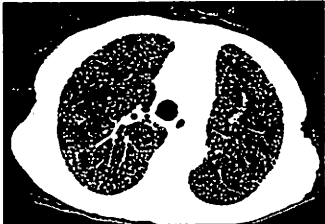
症例紹介		副作用名
男性 60歳代	使用理由：再発非小細胞肺癌	間質性肺疾患
	合併症：肝機能異常 既往歴：肺障害、肺切除 喫煙歴：なし	ニボルマブ 1日投与量、投与回数
		160 mg、3回
経過		画像所見
約 17 年前	左下葉の肺葉切除術施行。	
約 13~約 2 年前	ゲフィチニブ（1 次治療）投与後、化学療法（2-5 次治療）施行。	
ニボルマブ投与 11 カ月前	アファチニブ（6 次治療）投与中、薬剤性肺障害を認め、投与中止。ステロイド治療にて軽快。 化学療法、ゲフィチニブによる治療実施。	アファチニブ投薬時、両肺野に斑状の陰影が出現。
ニボルマブ投与開始日	ニボルマブ使用 1 回目：9 次治療として切除不能な進行・再発の非小細胞肺癌に対し、本剤投与開始。	
ニボルマブ投与開始 33 日後（中止日）	ニボルマブ使用 3 回目：投与後 PD を認め、本剤投与を中止。	胸部 X 線：肺癌の陰影は悪化傾向。
ニボルマブ投与中止 14 日後	発熱と倦怠感で受診、呼吸不全を伴い肺炎の診断で入院。 抗菌薬治療にて解熱し、呼吸症状や炎症所見はいずれも軽快。	 <p>胸部 CT：肺癌による両肺多発結節影、癌性リンパ管症と思われるすりガラス影、左下葉の浸潤影、胸水などを認めており、肺炎のみならず肺癌による陰影を認めた。 抗菌薬の治療後、胸部（単純）X 線で改善が認められた。</p>


	経過	画像所見
ニボルマブ投与中止 23 日後		 <p>胸部 CT：左下肺主体に気管支透亮像を伴う濃厚な浸潤影、両肺の無数の多発結節影、右優位の両側胸水。</p>
ニボルマブ投与中止 26 日後	再度発熱出現。肺炎として抗菌薬治療の再開。その後解熱し、炎症所見も低下したが、一方で、肝転移による腹痛の悪化、癌性胸水や腹膜播種による腹水も増加し、総じて肺癌は急速に悪化。肝生検にて Ex19del および T790M 変異陽性判明。	胸部 X 線：左肺主体の陰影残存。多発肺病変。
ニボルマブ投与中止 28 日後		胸部 X 線：両肺多発結節影、左中下肺野浸潤影、右胸水。
ニボルマブ投与中止 31 日後 (オシメルチニブ投与開始日)	10 次治療としてオシメルチニブ (80mg/日) 投与開始。	
ニボルマブ投与中止 32 日後 (オシメルチニブ投与 2 日目)	胸腹水で体重が 3kg 以上増加していたが、投与開始後、体重は減少。	胸部 X 線：多発陰影軽快傾向。左肺主体の浸潤影は経時的に拡大傾向。
ニボルマブ投与中止 35 日後 (オシメルチニブ投与 5 日目)		胸部 X 線：多発する結節影はやや縮小、左中下肺野の浸潤影拡大、右胸水。

	経過		経過		画像所見		
発現日・ニボルマブ投与中止 38 日後 (オシメルチニブ投与 8 日目 (中止日))	CT を含めた再評価実施。薬剤を含めた非感染性疾患も考慮してオシメルチニブ中止。呼吸状態は 1-2L 前後の酸素療法でかわらず、発熱もなく、病状としては安定していたため、オシメルチニブ中止と抗菌薬の変更、および肺水腫に対する利尿剤投与の追加。				 <p>CT 所見：左肺全体に浸潤影拡大、右上葉に一部にすりガラス影拡大。心嚢水有、胸水変わらず。両肺の多発結節影著しい縮小。 X 線所見：左肺全体の浸潤影に拡大、右上葉に一部浸潤影。両肺の結節影は著しい縮小。胸水変わらず、心嚢水出現。</p>		
ニボルマブ投与中止 40 日後 (オシメルチニブ中止 2 日後)	日中特に症状はなく、呼吸状態変化なし。						
ニボルマブ投与中止 41 日後 (オシメルチニブ中止 3 日後)	未明より呼吸困難の訴えあり、呼吸状態悪化。高流量酸素療法、ステロイドパルス (メチルプレドニゾン 1g/日) 開始。夕方より心室性不整脈頻発、呼吸状態さらに悪化。				X 線所見：全肺野の浸潤影、両側に胸水疑い。両肺びまん性の浸潤影と炎症反応の上昇が認められた。		
ニボルマブ投与中止 42 日後 (オシメルチニブ中止 4 日後)	早朝死亡。剖検実施：無。						
検査項目名	ニボルマブ投与前日	ニボルマブ投与 32 日目	ニボルマブ投与 46 日目	ニボルマブ投与 48 日目	オシメルチニブ投与開始日	オシメルチニブ投与 8 日目	オシメルチニブ投与 11 日目
白血球数 (万個/ μ L)	0.582	0.894	1.524	1.433	0.890	0.690	1.704
LDH (IU/L)	200	198	630	126	165	189	278
ALP (IU/L)	378	374	—	303	448	413	—
CRP	3.07	3.48	4.32	13.63	7.50	3.61	5.82
β -D-グルカン	—	—	—	<6.0	—	<6.0	—
KL-6	—	—	—	16082	—	10090	—
SP-D	—	—	—	829	—	204	—
体温 ($^{\circ}$ C)	—	—	—	—	—	36.8	38.4
併用薬：トラマドール塩酸塩・アセトアミノフェン配合剤、エトドラク							
出典：未公開社内資料							

(管理番号：OV2016J4676)


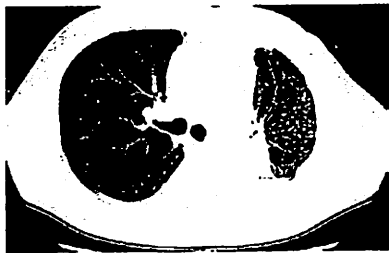
—ニボルマブ投与終了後、オシメルチニブ投与中にILDを発現した症例—

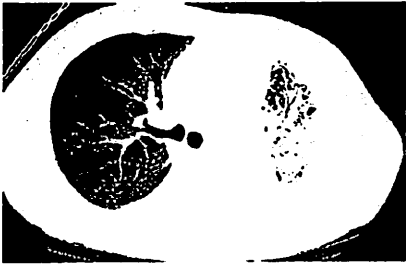
症例紹介		副作用名
女性 80歳代	使用理由：非小細胞肺癌	間質性肺疾患
	合併症：甲状腺腫、高血圧、2型糖尿病、狭心症 既往歴：胃手術、胃癌 喫煙歴：なし PS:1	ニボルマブ1日投与量、投与回数
		3 mg/kg、3回
	経過	画像所見
ニボルマブ投与1年6 ヵ月前	非小細胞肺癌（左下葉肺腺癌 StageIIA (T2N2M0)）と診断。	
ニボルマブ投与1年5 ヵ月前	左下葉+舌区部分切除。高齢のため、 追加治療なし。	
ニボルマブ投与1年 前		PET CT：再発確認（肺門部縦隔リンパ 節転移）。
ニボルマブ投与356 日前	1次治療としてゲフィチニブ投与（効 果：PR傾向）。	
ニボルマブ投与64日 前	2次治療としてペメトレキセド投与 （効果：SD）。	
ニボルマブ投与開始 日	3次治療としてニボルマブ投与 （3mg/kg）。	
ニボルマブ投与開始9 日後頃	患者訴え（顔がひきつる）により、頭 部MRI施行、多発脳転移を認める。	
ニボルマブ投与開始 15日後	全脳照射施行	
ニボルマブ投与開始 30日後（中止日）	ニボルマブ（3mg/kg）の3回目投与（最 終投与）。	
ニボルマブ投与中止 19日後	肺内転移に対し気管支鏡にてT790M変 異：有。 画像にて間質性肺炎の指摘があった が、気管支鏡検査の生検結果より肺胞 II型上皮腫大・増大があったが、明らか なILD所見は確認できずILDとは判断 していない。	 CT：Interstitial pneumonia

	経過	画像所見
ニボルマブ投与中止 29日後 (オシメルチニブ投 与開始日)	4次治療としてオシメルチニブ 80mg/ 日投与開始。	
ニボルマブ投与中止 32日後 (オシメルチニブ投 与4日目)	息切れあり、酸素 1L/分投与開始。	
ニボルマブ投与中止 37日後 (オシメルチニブ投 与9日目)	D-ダイマー上昇、播種性血管内凝固症 候群の前段階を疑いヘパリン投与。血 管造影検査：塞栓なし。	
ニボルマブ投与中止 38日後 (オシメルチニブ投 与10日目)	酸素 3L/分に増量。	
発現日・ニボルマブ投 与中止 40日後 (オシメルチニブ投 与12日目(中止日))	間質性肺炎と診断、オシメルチニブ中 止(最終投与は投与11日目迄)。	 <p>胸部 X 線：陰影あり、胸部 CT：肺癌縮 小傾向、すりガラス影認める。</p>
ニボルマブ投与中止 41日後 (オシメルチニブ投 与中止 1-3 日後)	ステロイドパルス施行(メチルプレド ニゾロンコハク酸エステルナトリウム 1000mg x 3 日間)。	
ニボルマブ投与中止 44日後 (オシメルチニブ投 与中止 4 日後)	プレドニゾロン投与(40mg)、呼吸苦出 現。酸素 15L/分投与。	
ニボルマブ投与中止 45日後 (オシメルチニブ投 与中止 5 日後)	死亡。剖検実施：無。	
併用薬：ロサルタンカリウム、ボグリボース、ニコランジル		
出典：未公開社内資料		

(管理番号：OV2016J4899)

—ニボルマブ投与終了後、ゲフィチニブ投与中にILDを発現した症例—

症例紹介		副作用名
男性 70歳代	使用理由：再発非小細胞肺癌	間質性肺疾患
	合併症：癒痕（肺）、リンパ節転移（N3）、胸水、リンパ管症、縦隔転移、左肺門転移 既往歴：気管支喘息 喫煙歴：元タバコ使用者（5本/日以上～20本/日未満、約44年）	ニボルマブ1日投与量、投与回数
		3 mg/kg、1回
	経過	画像所見
ニボルマブ投与約3年前	非小細胞肺癌（左上葉）を発症。 放射線療法（左肺+左肺門+縦隔（60Gy）、脳）を施行。	
日付不明	1次治療：シスプラチン+ビノレルビン療法を施行。 2次治療：ドセタキセル療法を施行。	
ニボルマブ投与約6か月前	3次治療：カルボプラチン+ゲムシタビン療法を施行。	胸部X線、CT所見：肺癌以外の異常所見はなし。
ニボルマブ投与25日前		 <p>CT所見：スリガラス影（淡い浸潤影）、網状影。左下葉に胸水とリンパ管症を認めた。</p>
ニボルマブ投与開始日	胸水細胞診にて、肺腺癌（PS:2、Stage3B、cT1bN3M1a、ALK融合遺伝子：陰性）と診断。 4次治療として本剤を投与開始。	 <p>胸部X線：コンソリデーション（濃い浸潤影）、肺野容積減少。左胸水。 （息切れ、呼吸困難の症状あり）</p>
ニボルマブ投与15日目（中止日）	リンパ管症増悪。本剤の腫瘍効果はPDと判断され、投与中止。	

	経過	画像所見				
ニボルマブ投与中止 5 日後 (ゲフィチニブ投与開始日)	5 次治療：ゲフィチニブ (投与量不明) を開始。					
発現日・ニボルマブ投与中止 11 日後 (ゲフィチニブ投与 7 日目)	急性間質性肺炎 (AIP) /びまん性肺胞障害 (DAD) と診断。感染はなし。 ステロイドパルス (メチルプレドニゾロンコハク酸エステルナトリウム (1g/日)) で処置。 息切れ、呼吸困難の増悪を認め、酸素投与 (14L) で処置。	 胸部 X 線：コンソリデーション (濃い浸潤影)。肺野容積減少。胸水増加に加えて上肺では透亮像がわずかに認められた。 胸部 CT：スリガラス影 (淡い浸潤影)、網状影、左下葉の対側にもスリガラス影を認めた。				
日付不明	ゲフィチニブの投与中止。					
ニボルマブ投与中止 15 日後 (ゲフィチニブ投与 11 日目)	メチルプレドニゾロンコハク酸エステルナトリウムからプレドニゾン (60mg/日) に変更。					
ニボルマブ投与中止 19 日後 (ゲフィチニブ投与 15 日目)	呼吸困難が更に増悪。 酸素投与 (15L) で処置。 急性間質性肺炎 (AIP) /びまん性肺胞障害 (DAD) により、患者死亡。					
項目名	ニボルマブ投与開始日	ニボルマブ投与 8 日目	ニボルマブ投与 15 日目	ゲフィチニブ投与開始前日	ゲフィチニブ投与 8 日目	ゲフィチニブ投与 15 日目
白血球数 (万個/血球)	1.242	1.20	1.711	1.362	0.875	—
LDH (IU/L)	523	508	499	464	523	—
ALP (IU/L)	211	163	133	120	139	—
体温 (°C)	36.0	—	—	—	36.8	36.3
SPO ₂	94	—	—	—	97	90
併用薬：無						
出典：未公開社内資料						

(管理番号：OV2016J1950)

OP/16-07/0490/18-06