（7）悪性黒色腫が認められた豚の3症例について

○鈴木麻弥、岡田珠里亜、西村　肇

はじめに

悪性黒色腫はメラニン産生細胞由来の悪性腫瘍である。主に皮膚組織に認められるが、内臓や筋肉にも転移が見られることがある。と畜検査で発見した場合は一部廃棄または全部廃棄となる。豚の悪性黒色腫はデュロック種などの有色品種及びその雑種に好発するという遺伝的要因があると言われている[1]。

当所では、令和 4 年 4 月から令和 7 年 12 月の間に、悪性黒色腫で全廃棄となった腫瘍病変は、腫瘍全体の 65%を占めており、当所と畜場で発見される腫瘍病変の中で最も多い。

今回、悪性黒色腫の 3 症例について、病理学的検索を行ったところ、一定の知見を得たため、報告する。

概要

【症例 1】

茶系の雑種の豚、雌の 6 か月齢で、健康畜として搬入された。解体後検査において、頚部～肩部背側の皮下組織に直径 4～5cmのやや隆起した境界不明瞭な黒色腫瘤が認められた。割面は黒色を呈していた。

頚部リンパ節に黒色化は認められなかった。その他の臓器に著変は認められなかった。行政処分は「一部廃棄」とした。

【症例 2】

茶系の雑種の豚、雌の 6 か月齢で、健康畜として搬入された。解体後検査において、頚部～肩部背側の皮下組織に直径 5～6cmのドーム状に隆起した境界不明瞭な黒色腫瘤が認められた。割面は充実性で、一部白色を呈しているところもあった。腫瘤周辺の皮下組織に黒色を呈している部分が認められた。

頚部リンパ節はやや腫脹し黒色化しており、割面から墨汁様液の流失があった。その他の臓器に著変は認められなかった。行政処分は「一部廃棄」とした。

【症例 3】

茶系の雑種の豚、雌の 6 か月齢で、健康畜として搬入された。解体後検査において、頭部の皮膚に直径 4～5cmのやや隆起した境界不明瞭な硬い黒色腫瘤、肩部背側の皮下組織に直径 5～7cmのやや隆起した境界不明瞭な黒色腫瘤が認められた。

肝臓、膵臓及び肺には 0.4～1.4cm の黒斑が、各臓器に 1～4 個認められた。また、頚部リンパ節及び肝門リンパ節、腎門リンパ節、鼠経リンパ節、内腸骨リンパ節には一部黒色化が認められた。その他の臓器に著変は認められなかった。行政処分は「全部廃棄」とした。

材料及び方法

下記の材料を 10％中性緩衝ホルマリン液で固定し、定法に従ってパラフィン標本を作製後、病理組織検査を実施した。一般染色としてヘマトキシリン・エオジン染色（以下、HE 染色。）及び過マンガン酸カリウム・シュウ酸法（以下、漂白法。）後の HE 染色を、特殊染色としてアザン染色を実施した。また、抗 MART/Melan-A モノクローナル抗体（ニチレイ）を用いて、免疫組織化学染色を実施し、鏡検に供した。

	採材部位	
	所見あり	所見なし
症例 1	皮下組織	―
症例 2	皮下組織、頚部リンパ節	―
症例 3	皮下組織、肝臓、膵臓、肺、頚部リンパ節、肝門リンパ節、腎門リンパ、鼠経リンパ節、内腸骨リンパ節	腎臓、腸間膜リンパ節

結果

【症例1】

頚部～肩部背側の皮下組織の腫瘤部は脂肪組織及び結合組織、黒色を呈する部分が確認された。漂白法によって、黒色部分は脱色され、細胞質内に黒色の色素顆粒を含有する細胞が認められた。その細胞の形は多角形で、核は大小不同、淡明、円形から楕円形で異型性を有していた。色素顆粒の形態は微細～粒状と様々であった。腫瘍細胞の周囲には結合組織の増生が認められたが、腫瘍細胞は浸潤性に増殖していた。アザン染色の結果、結合組織は青色に染色され、膠原線維であった。

皮下組織の腫瘤で見られた黒色の色素顆粒を含有する細胞は、免疫組織化学染色で抗 Melan-A 陽性を示した。

【症例2】

頚部～肩部背側の皮下組織の腫瘤部は結合組織と黒色を呈する部分が確認された。漂白法によって、黒色部分は脱色され、細胞質内に黒色の色素顆粒を含有する細胞が血管の周りに多数認められた。その細胞の形は多角形で、核は大小不同、淡明、円形から楕円形で異型性を有していた。色素顆粒の形態は微細～粒状と様々であった。これらの細胞の周囲には結合組織の増生が認められたが、腫瘍細胞は浸潤性に増殖していた。アザン染色の結果、結合組織は青色に染色され、膠原線維であった。

頚部リンパ節は、固有構造が消失し、黒色を呈する部分が確認された。漂白法によって、黒色部分は脱色され、細胞質内に黒色の色素顆粒を含有する細胞が認められた。その細胞の形は多角形で、核は大小不同、淡明、円形から楕円形で異型性を有していた。色素顆粒の形態は微細～粒状と様々であった。また、顕著な結合組織の増生はなく、アザン染色でも顕著な膠原線維の増生は認められなかった。

皮下組織の腫瘤及び頚部リンパ節で見られた黒色の色素顆粒を含有する細胞は、免疫組織化学染色で抗 Melan-A 陽性を示した。

【症例3】

頭部の腫瘤では、表皮は固有構造を保っていた。皮下組織では結合組織が発達し、びまん性に黒色を呈する部分が確認された。漂白法によって、黒色部分は脱色され、細胞質内に黒色の色素顆粒を含有する細胞が認められた。その細胞の形は多角形で、核は大小不同、淡明、円形から楕円形で異型性を有していた。色素顆粒の形態は微細～粒状と様々であった。アザン染色の結果、結合組織は青色に染色され、膠原線維であった。

肩部背側の皮下組織の腫瘤部は皮下脂肪と黒色を呈する部分が確認された。漂白法によって、黒色部分は脱色され、細胞質内に黒色の色素顆粒を含有する細胞が認められた。その細胞の形は多角形で、核は大小不同、淡明で円形から楕円形で異型性を有していた。色素顆粒の形態は微細～粒状と様々であった。腫瘍細胞の周囲には結合組織が認められたが、腫瘍細胞は浸潤性に増殖していた。

肺及び肝臓、膵臓、腎臓は固有構造を保ち、黒色部分を呈する部分が確認された。漂白法によって、脱色された黒色の色素顆粒を認めたが、腫瘤部で見られたような細胞質内に黒色の色素顆粒を含有する細胞は確認できなかった。

頚部リンパ節及び肝門リンパ節、腎門リンパ節、鼠経リンパ節、内腸骨リンパ節には、辺縁洞から小節周囲皮質洞にかけて黒色部分が確認された。漂白法によって、黒色部分は脱色され、黒色の色素顆粒を認めたが、固有構造は保たれており、腫瘤部で見られたような細胞質内に黒色の色素顆粒を含有する細胞は確認できなかった。顕著な結合組織の増生はなく、アザン染色でも顕著な膠原線維の増生は認められなかった。

腸間膜リンパ節には、黒色を呈する部分が確認できなかった。

頭部の腫瘤及び肩部の腫瘤で見られた黒色の色素顆粒を含有する細胞は、免疫組織化学染色で抗 Melan-A 陽性を示した。また、肺及び肝臓、膵臓、腎臓、頚部リンパ節、肝門リンパ節、腎門リンパ節、鼠経リンパ節、内腸骨リンパ節は免疫組織化学染色で抗 Melan-A 陰性を示した。

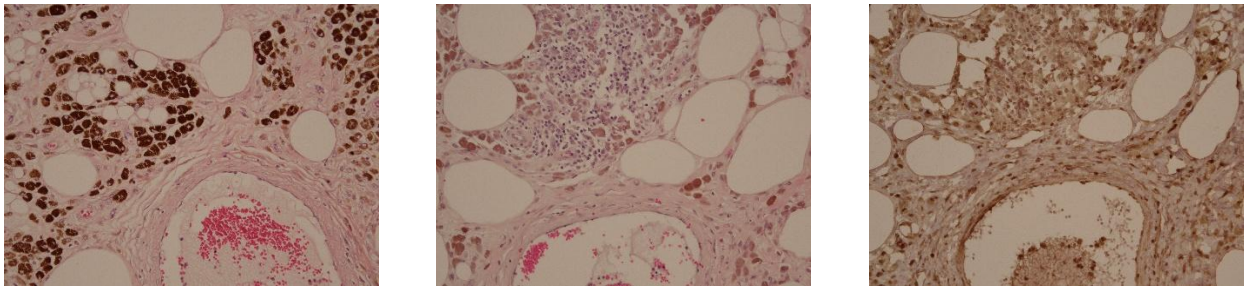

図1：症例1　頚部～肩部背側組織所見（左から、HE 染色、漂白法、免疫組織化学染色×400）

考察

今回採材した 3 症例はいずれも皮膚及び皮下組織で抗 MART/Melan-A モノクローナル抗体陽性であり、漂白法によって脱色される黒色顆粒を細胞質内に含有する異型性を示す細胞が認められたため、悪性黒色腫と診断した。

症例 1 は肉眼所見で当該腫瘤部以外に黒色化がなかったため、腫瘍細胞の転移は確認できなかった。

症例 2 は肉眼所見で当該腫瘤部以外に頚部リンパ節で黒色化が認められた。鏡検の結果、皮下組織の腫瘍細胞と同様の細胞が頚部リンパ節に確認できたことから、症例 2 は腫瘍細胞のリンパ節転移を認めた。

症例 3 は皮膚に 2 か所の腫瘍が認められたが、病理学的検索では原発は不明であった。その他臓器及びリンパ節では黒色の色素顆粒を認めたが、腫瘍細胞は確認できなかった。

今回、悪性黒色腫が確認された豚3頭は有色系品種の雑種であり、令和4年4月から令和7年12月の間で全部廃棄された豚もすべて有色系品種の雑種であり、豚の悪性黒色腫はデュロック種などの有色系品種及びその雑種に好発するという既報と同様の傾向がみられた。腫瘍の発生部位は頭部および背側であり、その要因として、紫外線や物理的な刺激を受けやすいからだと思われる。

今回の3症例では、腫瘍の大きさや数、細胞の異型性に対する転移の有無には明らかな傾向は確認できなかった。

参考文献

[1] Perez, J., Garcia, P. M., Bautista, M. J., Millan, Y., Ordas, J., および Martin de las Mulas, J.(2002)。デュロック豚およびイベリア豚の皮膚メラノサイト腫瘍に関連する腫瘍細胞および炎症浸潤の免疫組織化学的特徴付け。獣医 病理学。39, 445-451. DOI: 10.1354/VP.39-4-445